

Artículo Original. Enero-Abril 2018; 8(1):53-58. Recibido: 27/02/2017 Aceptado: 08/08/2017.

<http://dx.doi.org/10.21929/abavet2018.81.5>

Infección experimental de *Gnathostoma binucleatum*, en *Canis familiaris* del municipio de Tepic, Nayarit, México

Experimental infection of *Gnathostoma binucleatum* in *Canis familiaris* from the municipality of Tepic in Nayarit, Mexico

*Alvarez-Guerrero César¹ uniuan@hotmail.com, Ramírez-Valle Alejandra², ramirez_valleale@hotmail.com, De la Cruz-Moreno Omar² rowland_jonas@hotmail.com, González-Morteo Carlos², cgmorteo@nayar.uan.mx .

¹Secretaría de Investigación y Posgrado. Universidad Autónoma de Nayarit. México. ²Unidad Académica de Medicina Veterinaria y Zootecnia, Universidad Autónoma de Nayarit. Posgrado en Ciencias Biológicas Agropecuarias y Pesqueras, universidad Autónoma de Nayarit. *Autor responsable y de la correspondencia Alvarez-Guerrero César. Secretaria de investigación y Posgrado. Universidad Autónoma de Nayarit; Ciudad de la Cultura Amado Nervo s/n, domicilio conocido, cp. 63155, Tepic, Nayarit. México.

RESUMEN

Gnathostoma binucleatum es el agente etiológico de la gnathostomiasis animal y humana en el estado de Nayarit. En cuatro perras infectadas se encontraron huevos y parásitos adultos en heces. El período de prepatencia fue de 22 semanas y el de patencia 14 semanas. Los resultados de la necropsia demostraron un nódulo vascularizado de 18 cm de diámetro localizado en la curvatura mayor del estómago. Dos perras que no eliminaron huevos presentaron nódulos de 1-2 cm de diámetro sobre la pared gástrica, recuperándose cinco parásitos juveniles en cada uno. En una perra que no eliminó huevos ni presentó nódulos gástricos se observaron cinco parásitos juveniles. Los resultados confirman a los perros como hospederos definitivos de este parásito. Se presentan datos nuevos sobre los aspectos patológicos y parasitológicos de la gnathostomiasis canina.

Palabras clave: *Gnathostoma binucleatum*, nódulos, perros infectados.

ABSTRACT

Gnathostoma binucleatum is the etiological agent of animal and human gnathostomiasis in the Nayarit state. In four infected bitches, parasite phases were found in the stomach. Only one bitch eliminated eggs and adult parasite phases in feces. In this bitch, the prepatent period lasted 22 weeks and the patency period 14 weeks. Necropsy results showed a copiously vascularized 10-cm diameter fibrous nodule lodged in the greater curvature of the stomach. Two bitches that did not eliminate any eggs showed 1-2 cm diameter nodules on the gastric wall with 5 juvenile phases in each. One bitch that did not eliminate any eggs and exhibited no gastric nodules showed juvenile parasites on the gastric wall. New data on the pathological and parasitological aspects of canine gnathostomiasis are presented.

Key words: *Gnathostoma binucleatum*, nodules, infected dogs.

INTRODUCCIÓN

Gnathostoma binucleatum, es la única especie confirmada en el Continente Americano, causante de la gnathostomiasis animal y humana. Esta enfermedad representa un

problema serio de salud pública en el estado de Nayarit, México. Entre 1995 al 2005 se reportaron en Nayarit 6328 casos clínicos (SUAVE, 2005).

Los primeros hospederos intermediarios de todas las especies de *Gnathostoma* identificadas suelen ser copépodos; los peces estuarinos (*Cathorops fuerthi*, *Dormitator latifrons*, *Pomadasys macranchanthus*, *Mugil curema*) y algunas tortugas (*Kinosternon integrum* y *Trachemys scripta*), actúan como segundos hospederos intermediarios y paraténicos respectivamente (Álvarez Guerrero y Lamothe Argumedo 2000; León-Regagnon et. al. 2002; Álvarez Guerrero y Alba Hurtado 2007). El rol de los mamíferos carnívoros (ictiófagos) como hospederos definitivos en el ciclo biológico de las especies de *Gnathostoma sp.*, se encuentra ampliamente documentado. Los parásitos adultos de *G. binucleatum* fueron encontrados en nódulos gástricos de gatos y ocelotes infectados en forma natural (Almeyda Artigas et al., 1991), al igual que en perros y gatos en forma experimental por Koga et al., (1999) y Álvarez-Guerrero et al., (2014). Sin embargo, el efecto provocado por los parásitos en sus hospederos no ha sido bien estudiado.

El presente estudio tiene como objetivo infectar experimentalmente perros con larvas de *G. binucleatum*, para describir las alteraciones patológicas provocadas por los parásitos en órganos y tejidos.

MATERIAL Y MÉTODOS

Para el estudio experimental se seleccionaron cuatro perras clínicamente sanas de 2 a 4 meses de edad de raza no definida. A la llegada de los animales se practicaron análisis coproparasitoscópicos (cps) de Faust, para identificar huevos de helmintos que pudieran alterar el estudio. Los animales positivos se trataron con una fórmula de praziquantel, pamoato de pyrantel y febantel (Drontal plus de Bayer). Los ectoparásitos se eliminaron con pulverizaciones de 2-metiletóxifenil carbamato (Bolfo Bayer) y se inmunizaron contra moquillo y parvovirus. Los animales se mantuvieron en jaulas individuales; la limpieza se realizó diariamente y los animales consumieron agua y alimento balanceado *ad limitum*.

Las larvas de *G. binucleatum* fueron recuperadas enquistadas en el músculo de pescados de la especie *Cathorops fuerthi*, colectados en la laguna de Agua Brava, localizada en la zona norte del estado de Nayarit. Los especímenes fueron disecados individualmente y la carne se molió en un molino casero (Pica-lica, Moulinex). Un volumen de la carne molida (50 g) se colocó entre dos cristales de 15 cm de ancho por 18 cm de largo y espesor de 4 mm. El tejido se comprimió hasta formar una tela transparente y se observó con una lupa manual a contra luz de una lámpara de 100 watts, para recuperar larvas de tercer estadio avanzado (L3A) para su inoculación. Las L3A fueron aisladas con agujas entomológicas para su inoculación experimental Álvarez-Guerrero y Alba-Hurtado (2007).

Cada uno de los animales fueron inoculados oralmente con 50 larvas (L3A) de *G. binucleatum*; diariamente se realizaron análisis coproparasitoscópicos de Faust para

detectar huevos, (Ver Figura I) que denotan la presencia de parásitos adultos. Los animales se mantuvieron en jaulas individuales dentro del laboratorio de parasitología perteneciente a la Secretaria de Investigación y Postgrado de la Universidad Autónoma de Nayarit. La limpieza se realizó diariamente y el mantenimiento consistió en agua y alimentos balanceados de la marca Purina *ad limitum*.

La necropsia de los perros se practicó a los 9, 9, 7 y 13 meses posinoculación (PI); ésta incluyó una revisión exhaustiva de los órganos de cavidad abdominal y torácica; el estómago fue removido para detectar nódulos y parásitos adultos. En los animales que no desarrollaron nódulos, el estómago se procesó por digestión artificial en la búsqueda de fases evolutivas del parásito. Un cm³ de tejido nodular fue tomado y fijado en formol al 10% por 48 horas y se incluyó en parafina para realizar cortes histológicos de 4μ de espesor, teñidos con hematoxilina y eosina bajo técnicas convencionales. Se determinó la morfología y morfometría de larvas y parásitos adultos bajo los criterios establecidos por Miyazaki (1991).

las variables consideradas por el autor son: largo total, anchura máxima, número de anillos en el bulbo cefálico, largo del bulbo, ancho del bulbo cefálico, número de ganchos por anillo cefálico, diferencia entre los promedios de la primera y última hilera del bulbo cefálico, localización de la papila cervical y distancia de la cloaca al extremo posterior. En los parásitos adultos (machos) se considera el patrón de espinas cuticulares, forma y tamaño de las espículas y localización de la vulva en hembras. En los parásitos juveniles se observan formas intermedias dependiendo de su evolución en el organismo. Las variables descritas fueron realizadas con microscopía óptica y electrónica de barrido Bozzola y Russell (1992). La morfometría de 30 larvas (medidas), se realizó con microscopio compuesto calibrado. El estudio fue aprobado por el comité interno para el cuidado de los animales experimentales, dentro del programa de posgrado en ciencias de la salud y de la producción animal de la Universidad Autónoma de México

RESULTADOS

La morfometría de las larvas (Ver Figura II), evidenció valores promedios de 3.988 mm de longitud total, 0.308 de anchura máxima, 4 anillos concéntricos en el bulbo cefálico, que presentó 0.147mm de largo y 0.235 mm de ancho. El número de ganchos en las cuatro hileras concéntricas del bulbo cefálico fue en el anillo 1: 38.4, el 2: 41.6, el 3: 43.8 y el 4: 46.2; la diferencia entre los promedios de la cuarta a la primera hilera del bulbo cefálico fue de 7.3. La papila cervical se localizó en la hilera transversal 14.6, y la distancia de la cloaca al extremo posterior fue de 0.065mm. La boca presentó un par de labios con dos papilas cada uno y entre ambas papilas se localizaron los anfidios. La cutícula del cuerpo presenta más de 200 estrías transversales con espinas de una sola punta. El esófago ocupa el 30% del cuerpo del parásito, paralelamente a este órgano se encontraron cuatro sacos cervicales que dilatan y contraen el bulbo cefálico. El intestino presentó gránulos de color rojo sangre.

Los cuatro perros inoculados desarrollaron fases del parásito en estómago; en el perro uno la eliminación de huevos en heces se presentó a las 22 semanas PI (periodo de prepatencia) y se mantuvo eliminando huevos por un periodo de 14 semanas, más (periodo de patencia). La necropsia se practicó a los 9 meses PI, encontrándose un nódulo fibroso de 18 cm de diámetro, localizado en la curvatura mayor del estómago, del cual se recuperaron 11 parásitos adultos (5 hembras, 6 machos). El nódulo presentó perforaciones que se comunicaban con la cavidad abdominal y una pequeña abertura de aproximadamente 2 mm de diámetro que comunicaba con el lumen gástrico. Las perforaciones contenían exudado de aspecto mucosanguinolento, provocado probablemente por la estancia y migración interna de los parásitos.

Al disecar el nódulo sólo se recuperaron gusanos machos que se encontraban incrustados en el tejido; mientras que las hembras fueron eliminadas en las heces después de la ovoposición. En el perro dos no se detectaron huevos; la necropsia se practicó a los 9, 9, 7 y 13 meses PI, encontrándose cinco nódulos gástricos de 1 a 2 cm de diámetro y por digestión artificial; se recuperaron 3 parásitos juveniles y 2 larvas en fase de muda. En el perro tres no se observó la eliminación de huevos, la necropsia se practicó a los siete meses PI y no se detectaron nódulos gástricos. Al realizar la digestión artificial del estómago se recuperaron cinco parásitos en fase juvenil. En el perro cuatro no se detectaron huevos en heces, la necropsia se practicó a los 13 meses PI, observándose 3 nódulos de 1 a 2 cm de diámetro, localizados en la mucosa gástrica y por digestión artificial se recuperaron cinco parásitos juveniles.

El examen histopatológico del nódulo de 18 cm de diámetro, demostró abundante vascularización; internamente se observaron cavernas con exudado mucosanguinolento y gusanos adultos incluidos en el tejido. Una de las cavernas tenía comunicación con la cavidad abdominal y se observó un parásito adulto (hembra) fuera del nódulo y en contacto con las vísceras. En dos perros más se encontraron nódulos de 1 a 2 cm de diámetro, con parásitos juveniles localizados en la pared del estómago. Otro perro infectado no presentó nódulos, pero por digestión artificial se recuperaron parásitos juveniles en la pared del estómago.

La necropsia practicada en los cuatro perros infectados reveló atrofia muscular, hepatomegalia, esplenomegalia, linfangitis mesentérica, pancreatitis, hipertrofia gástrica, gastritis crónica y pequeñas úlceras en la mucosa gástrica. Histológicamente los nódulos gástricos presentaron zonas de fibrosis, pequeñas zonas de necrosis, gran cantidad de huevos capturados dentro del tejido nodular e infiltración de células plasmáticas, macrófagos y eosinófilos rodeando los huevos.

A la microscopia electrónica de barrido, el bulbo cefálico de los parásitos adultos (Ver Figura III), presentó de 8 a 9 hileras de ganchos, y la boca labios con un par de papilas cada uno y entre ambas papilas se localizaron los anfidios. El patrón de espinas

cuticulares en la región anterior fue de 2 a 3 puntas; en la región media y posterior disminuyeron a 2 y 1 punta. La cauda del macho presentó cuatro pares de papilas laterales grandes y cuatro pares más en posición media y un par de espículas desiguales, que se proyectan a través de la cloaca. La vulva en la hembra se localizó en la región media y ventral del cuerpo.

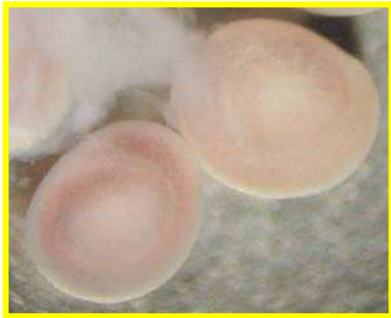

Figura I. quiste larvario



Figura II. larva infectiva L3A




Figura III. parásito adulto

DISCUSIÓN Y CONCLUSIÓN

Tres especies del género *Gnathostoma sp*, se han reportado en México, *G. binucleatum* (Almeyda-Artigas, 1991), *Gnathostoma turgidum* (Lamothe-Argumedo *et al.*, 1998) y *Gnathostoma lamothei*, Bertoni-Ruiz *et al.*, 2005; Hernández-Gómez *et al.*, 2010). Los cuatro perros inoculados con larvas L3A de *G. binucleatum*, desarrollaron formas adultas y juveniles en su estómago; sólo uno de ellos eliminó huevos y parásitos adultos en heces, en el resto sólo se encontraron fases juveniles. Las lesiones desarrolladas en los perros infectados fueron nódulos de diferente tamaño en la pared gástrica, estas lesiones han sido reportadas en la mayoría de los hospederos definitivos de las catorce especies de *Gnathostoma spp*, identificadas en el mundo, excepto *G. nipponicum*, que se localiza en esófago, *G. miyazakii* y *G. viet-namicum* en riñón, *G. didelphis* y *G. brasiliense* en hígado (Miyazaki, 1991).

Resulta importante mencionar que en el perro que eliminó huevos, se observó la eliminación de hembras en materia fecal y a la necropsia sólo se encontraron machos incrustados en la pared del nódulo; este diferente comportamiento entre machos y hembras no se ha aclarado, pero probablemente se debe a que las hembras que terminaron de producir huevos, agotan sus reservas metabólicas y mueren. La observación del útero totalmente vacío en las hembras eliminadas y la pérdida de coloración del pseudoceloma parecen confirmar su agotamiento biológico. Microscópicamente el nódulo que tenía gusanos adultos, presentó gran cantidad de huevos atrapados dentro del tejido y una fuerte reacción de macrófagos y eosinófilos alrededor. La presencia de gran cantidad de células inflamatorias cercanas o pegadas al huevo, es probablemente resultado de su antigenicidad y contribuye al crecimiento del nódulo. Los resultados confirman a los perros como hospederos definitivos de este

parásito. En este trabajo se presentan datos nuevos sobre los aspectos patológicos y parasitológicos de la gnathostomiasis canina.

LITERATURA CITADA

Almeyda-Artigas RJ. 1991. Hallazgo de *Gnathostoma binucleatum* en felinos silvestres y el papel de peces dulceacuícolas y oligohalinos como vectores de la gnathostomiasis humana en la cuenca baja del río Papaloapan, México. *An. Inst. Cienc. del Mar y Limnol.* 18 (2): 137-155. <http://biblioweb.tic.unam.mx/cienciasdelmar/instituto/1991-2/articulo386.html>

Alvarez-Guerrero C, Lamothe-Argumedo R. 2000a. Larvas de *Gnathostoma* sp. en peces estuarinos de Nayarit, México. *An. Inst. Biol. Ser. Zool.* 71 (2): 179-184. <http://www.ejournal.unam.mx/zoo/071-02/ZOO71205.pdf>

Alvarez-Guerrero C, Alba-Hurtado F. 2007. Estuarine fish and turtles as intermediate and paratenic hosts of *Gnathostoma binucleatum* in Nayarit, México. *Parasitol. Res.* 102: 117-122. <https://doi.org/10.1007/s00436-007-0738-x>

Alvarez-Guerrero C, Muñoz Guzmán MA, Alba-Hurtado F. 2014. Pathological and Parasitological traits in experimentally infected cats *Gnathostoma binucleatum* Spirurida: Gnathostomatidae. *Vet. Parasitol.* (204), 279-284. <https://doi.org/10.1016/j.vetpar.2014.04.027>

Bertoni-Ruiz F, García-Prieto L, Osorio-Zarabia D, León-Régagnon V. 2005. A new species of *Gnathostoma* (Nematoda: Gnathostomidae) in *Procyon lotor hernandezii* from México. *J. Parasitol.* 91: 1143-1149. <https://doi.org/10.1645/GE-516R.1>

Bozzola JJ, Russell LD. (1992). Electrón microscopy. Principles and Techniques for biologists. Jones and Bartlett publishers. 542 p.

Koga M, Akahane H, Ogata K, Lamothe AR, Osorio SD, García-Prieto L, Martínez-Cruz JM. 1999. Adult *Gnathostoma cf. binucleatum* obtained from dogs experimentally infected with larvae as an etiological agent in Mexican Gnathostomiasis: External morphology. *J. Helminthol.* 66 (1): 41-46. <http://bionames.org/bionames-archive/issn/1049-233X/66/41.pdf>

León-Régagnon V, Osorio-Zarabia D, García-Prieto L, Akahane H, Lamothe-Argumedo R, Koga M, Messina RM, Álvarez-Guerrero C. 2002. Study of the ethiological agent of gnathostomosis in Nayarit, México. *Inter. Parasitol.* 51: 201-204 [https://doi.org/10.1016/S1383-5769\(02\)00014-4](https://doi.org/10.1016/S1383-5769(02)00014-4)

Miyazaki I. 1991. An Illustrated Book of Helminthic Zoonoses. *SEAMIC Publ.* 62: 368-408

SUAVE. Sistema único automatizado para la vigilancia epidemiológica. 2005. Secretaría de Salud de Nayarit (1995-2005).